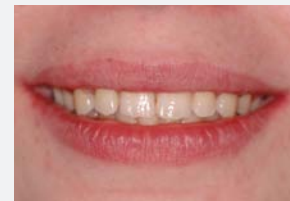

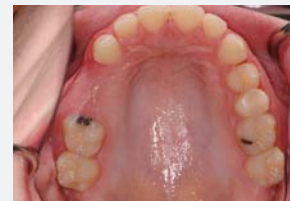Valplast-Studien der Universität Bonn¹

Fallstudie 1

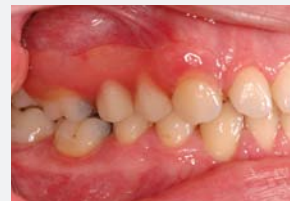„Der Vorstudie zufolge lassen die objektiv-visuellen Ergebnisse und die subjektiven Eindrücke der Probanden eine hohe Zufriedenheit mit dieser Art von prothetischer Versorgung erwarten.“



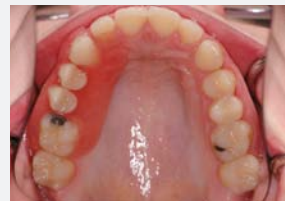Patientin mit Valplast-Prothese



Patientin unversorgt



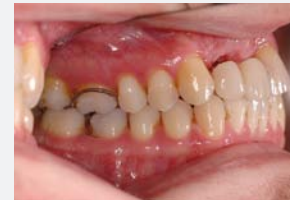Grazile Gestaltung und hervorragende Ästhetik der Valplast-Versorgung



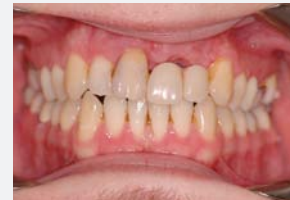Versorgung mit Valplast-Teilprothese

Fallstudie 2

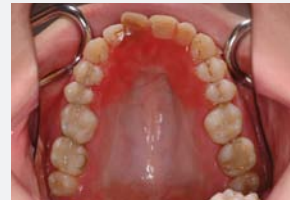„Der Vergleich der OHIP-G 14-Fragebögen vor und nach Insertion der Valplast-Prothesen zeigte z.T. signifikante Unterschiede.“



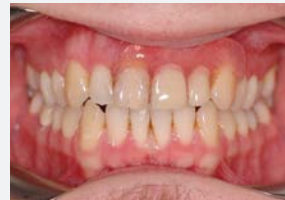Patient mit Interimsprothese aus PMMA-Kunststoff und auffälliger Metallklammer



Sichtbare Extraktionsflächen bei Versorgung mit PMMA-Interimsprothese



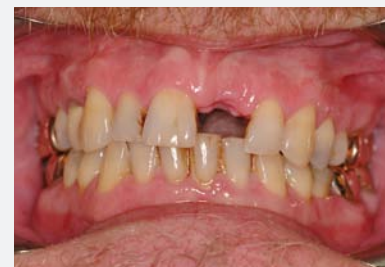Versorgung mit Valplast-Prothese ohne Metallklammern



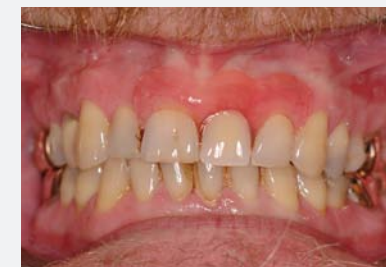Die Valplast-Teilprothese deckt die Extraktionsflächen ästhetisch anspruchsvoll ab

Fallstudie 3

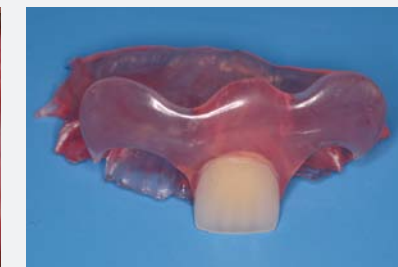„[Die] Patienten zeigten eine hohe Zufriedenheit und eine gute Ästhetik im Frontzahnbereich mit den Valplast-Monoreduktoren.“



Patient unversorgt



Versorgung mit Valplast-Monoreduktor

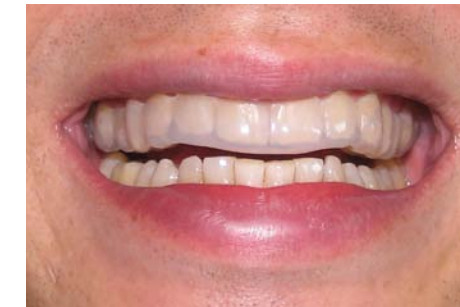
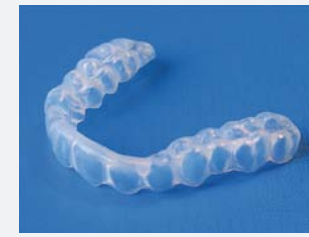
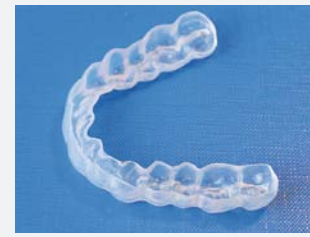Valplast-Monoreduktor

Valplast-Bisschiene⁴

Der Fall

- Bisschiene aus Valplast
- Farbe Weiß-Transparent



Valplast-Bisschiene



Fazit

- Valplast-Bisschienen weisen dank des flexiblen Materials hervorragende Trageigenschaften auf.
- Die Zähigkeit des Materials verhindert die vorzeitige Abrasion der Bisschiene.
- Die Allergiefreiheit des Materials verhindert eine allergene Belastung durch Zerspanungspartikel im Mund.

Quellen

1. D. Kraus, V. Voigt, H. Stark, G. Reppert, E.-H. Helfgen, K. Kiesgen, H. Roggendorf: „Valplast-Monoreduktoren als Alternative zur Immediatprothese nach Frontzahntraumata“ Veröffentlichung der Universität Bonn, 21.Juni 2008, Zahntrauma-Tagung, Bonn
2. Valplast International Corp., „Long-term evaluation of Valplast flexible partials in selected patient cases“, 1989-97, New York City, USA
3. Zahnärztliche Gemeinschaftspraxis Dr. I. Sellschopp & M. Berg, 2010, Bad Doberan
4. Johannes Weithas KG, „Bisschienen aus Valplast“, 2008, Lütjenburg

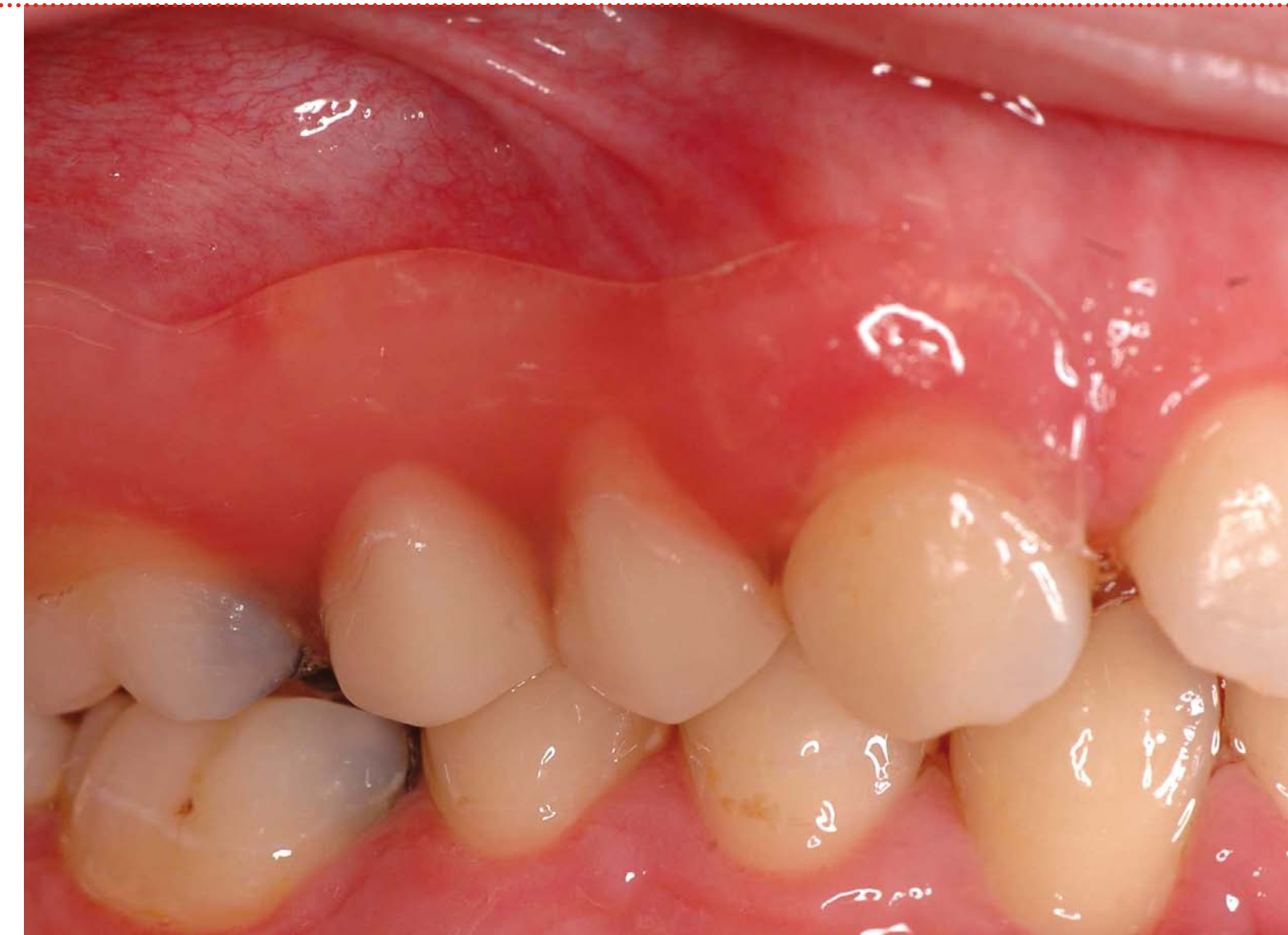Johannes | Weithas dental-kunststoffe • zähne

Johannes Weithas KG
Gartenstraße 6
24321 Lütjenburg

Telefon: +49 (43 81) 43 39
Telefax: +49 (43 81) 43 69

E-Mail: info@weithas.de
Internet: www.weithas.de

Rev.-Nr.:02

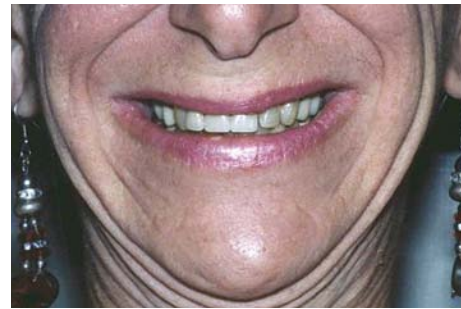

Valplast® – Fallstudien

Kontrolluntersuchung einer 5-jährigen Valplast-Teilprothese²

Der Fall

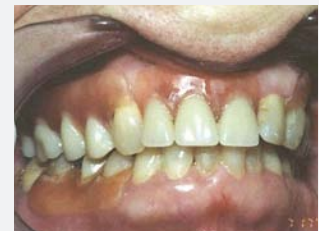- Versorgung mit einer Valplast-Teilprothese im Unterkiefer und Oberkiefer.
- Teilprothese wurde im Jahre 1992 eingesetzt.
- Nach 5 Jahren Tragezeit erfolgte die Dokumentation der Langzeit-Kontrolluntersuchung.



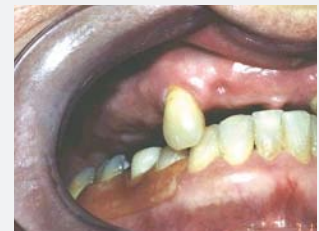Valplast-Ober- und Unterkiefer-Teilprothese

Langzeitvergleich

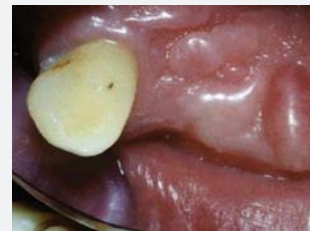- Besonders zu beachten ist hier das gesunde Zahnfleisch auf der labialen und palatinalen Seite des angrenzenden Zahnes.



Komfortable und ästhetische Klammern der Valplast-Teilprothesen



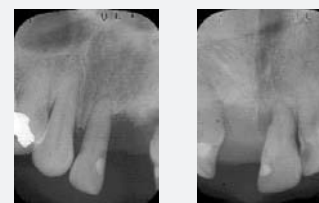
Valplast-Teilprothese, eingesetzt 1992



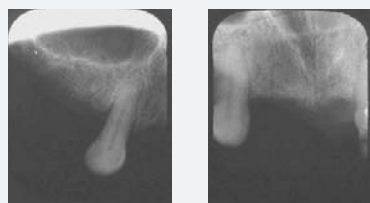
Kontrolle im Jahr 1997 zeigt gesundes Zahnfleisch

Vergleich der Röntgenbilder

- Röntgenaufnahmen von 1992 sowie nach 5-jähriger Tragezeit während der Kontrolluntersuchung.
- Der anteriore Knochen hat sich in die Extraktionsflächen ausgedehnt.
- Ein Knochenabbau konnte nicht beobachtet werden.



1992, kurz vor der Extraktion der Zähne



1997, nach 5-jährigem Tragen

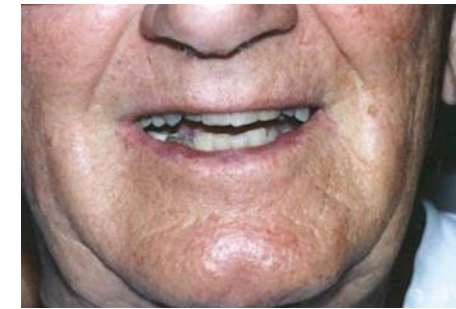Fazit

- Die Valplast-Teilprothese ermöglicht eine ästhetisch anspruchsvolle Versorgung unter Verzicht auf die Verwendung von Metallen.
- Auch nach 5 Jahren Tragezeit ist eine klinisch gesunde Gingiva zu beobachten.
- Auf den Röntgenbildern ist kein Knochenabbau erkennbar. Der Knochen hat sich z.T. sogar in die Extraktionsflächen ausgedehnt.

Langzeituntersuchung einer Valplast-Teilprothese²

Der Fall

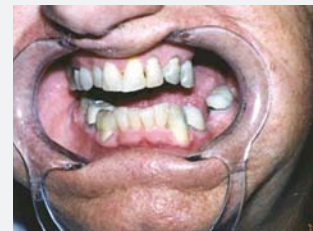- Die Versorgung erfolgt durch eine mandibuläre Valplast-Teilprothese.
- 1990 eingesetzt, wurde nach 7-jähriger Tragezeit eine Kontrolluntersuchung dokumentiert.
- Die Zahnfleischfarbe und -beschaffenheit deuten auf gesundes Zahnfleisch hin.



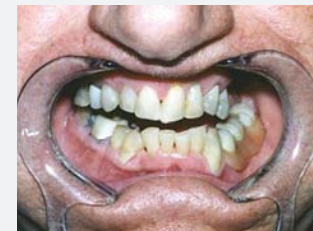Valplast-Teilprothese, eingesetzt 1990

Langzeitvergleich

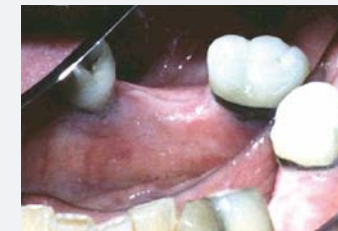- Der Patient ist hoch zufrieden mit dem Tragekomfort.
- Die Gingiva ist gesund.



Valplast-Patient unversorgt



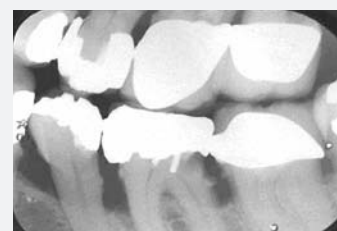
Valplast-Teilprothese im Unterkiefer



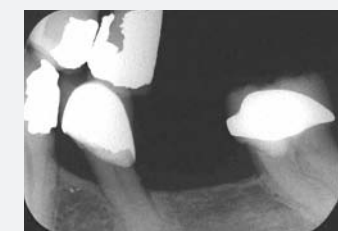Hervorragend gesundes Zahnfleisch

Vergleich der Röntgenbilder

- Die Röntgenbilder zeigen, dass es zu keinerlei Knochenabbau im Bereich der Valplast-Prothese kam.



1989, kurz vor Extraktion



1997, nach 7-jährigem Tragen

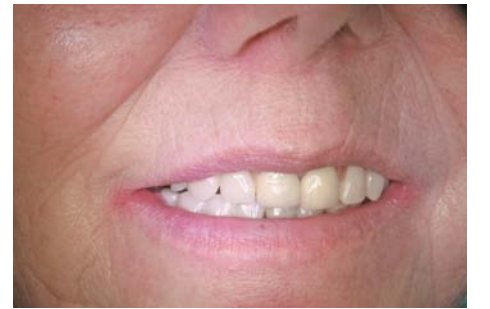Fazit

- Das Zahnfleisch unter der Valplast-Teilprothese ist nach wie vor gesund.
- Selbst nach 7 Jahren Tragezeit ist auf den Röntgenbildern kein Knochenabbau zu beobachten.

Zwei Bisphosphonat-Patienten³

Fall 1

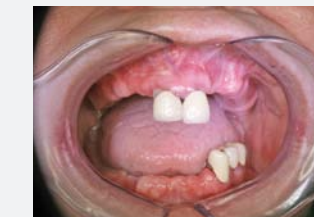- 62-jährige Patientin mit einem Mammacarcinom und adjuvanter intravenöser Bisphosphonattherapie.
- Mehrfach chirurgische Wundrevision und Modellation des Alveolarkamms (auf Grund gehemmter Osteoklastenaktivität).



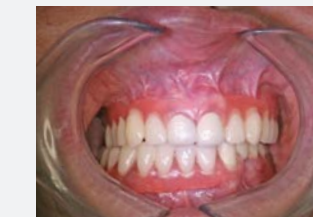Maxilläre und mandibuläre Valplast-Teilprothese

Versorgung

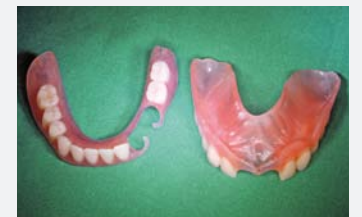- Maxilläre und mandibuläre Valplast-Teilprothese
- Weichbleibende Unterfütterung mit Molloplast B zur Prophylaxe von Druckstellen



Inhomogene Struktur des Alveolarkamms



Valplast-Teilprothesen im Ober- und Unterkiefer



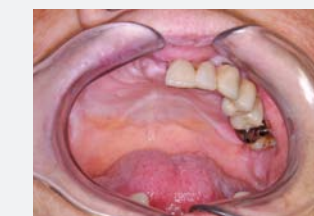Valplast-Prothesen mit weichbleibender Unterfütterung

Fall 2

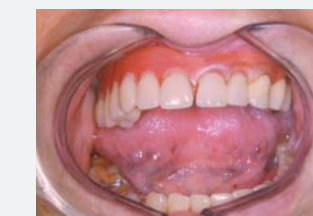- 61-jähriger Patient mit Prostatacarcinom, Chemotherapie und zusätzlich intravenöse Bisphosphonate-Gabe.
- Nach Extraktion im 1. Quadranten Diagnose einer bisphosphonat-induzierte Osteonekrose.
- Ca. 3 x 3 cm großer Defekt zur Kieferhöhle hin, anschließend plastische Defektdeckung.

Versorgung

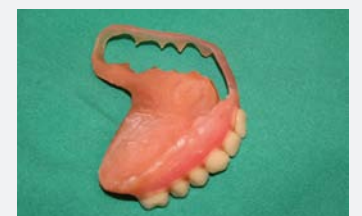- Maxilläre Valplast-Teilprothese mit Molloplast B Unterfütterung zur Dekubitusprophylaxe



Fehlender Alveolarkamm, nur muköse Defektdeckung



Valplast-Oberkiefer-Prothese in-situ



Prothese nach 1 Jahr

Fazit

- Ästhetische und funktionelle Rehabilitation zweier mit konventionellen prothetischen Lösungen nicht versorgbaren Patienten.
- Hohe Patientenzufriedenheit mit gewählter Versorgungsform.